

# L'endoscopie de la rectocolite hémorragique, de la théorie à la pratique

## Le SCORE UCEIS

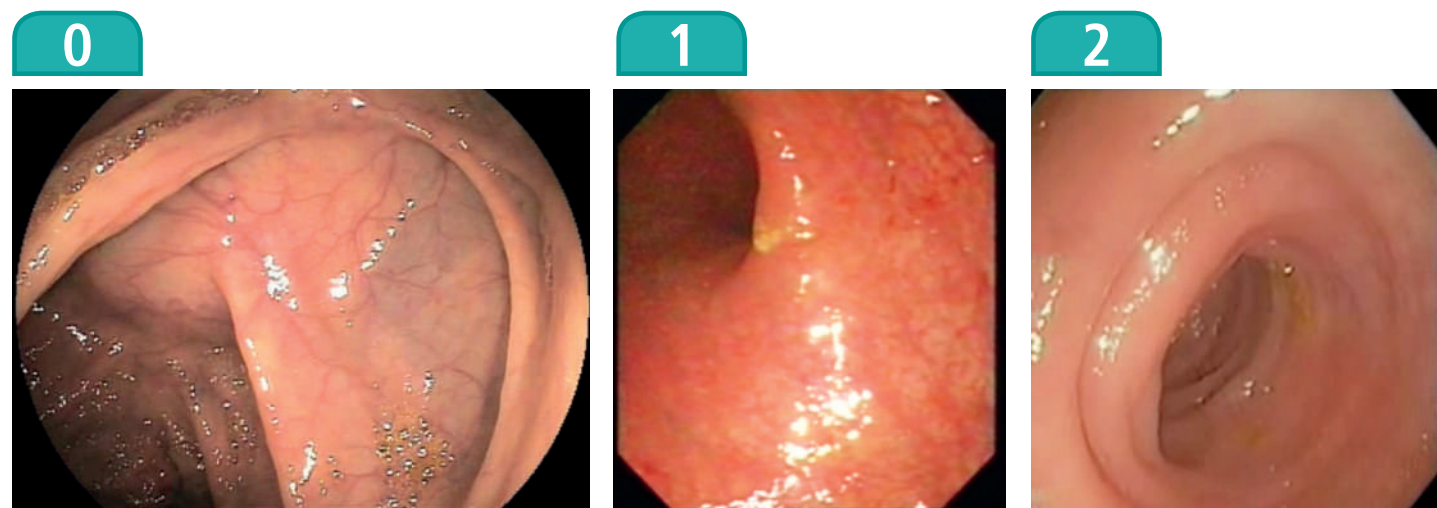
- est un outil d'aide à la prise en charge des patients atteints de rectocolite hémorragique. Il peut être évalué lors de l'endoscopie.

Le recours à la coloscopie et aux techniques d'imagerie peut être justifié en cas de poussée pour juger de l'étendue et de la sévérité des lésions.

- est noté sur un total de 8 et évalue l'état de la muqueuse intestinale selon 3 paramètres :
  - La trame vasculaire : sous-score entre 0 et 2,
  - Le saignement : sous-score entre 0 et 3,
  - Les érosions et ulcérations : sous-score entre 0 et 3.

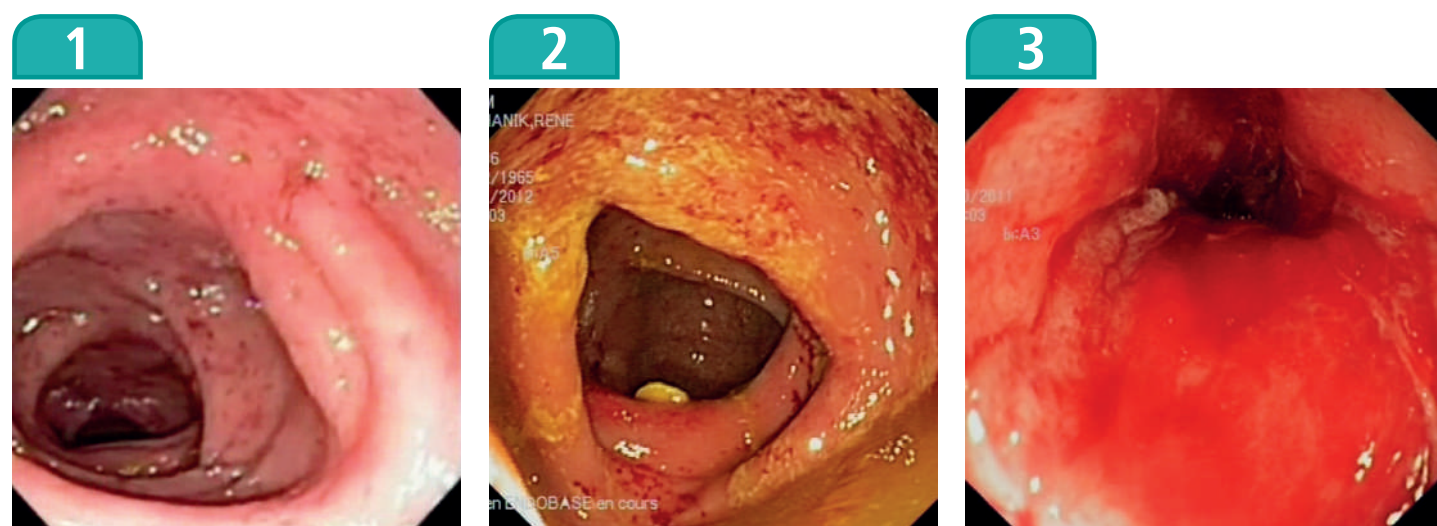
### La trame vasculaire

ITEM	ASPECT	SCORE
Trame vasculaire	Normal	0
	Diminution	1
	Disparition	2



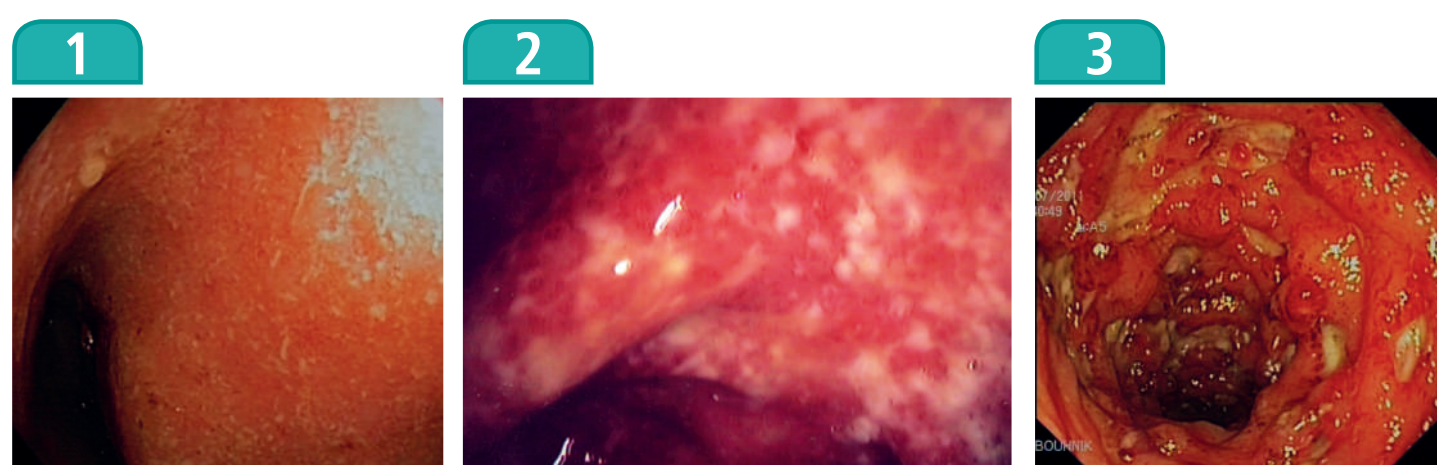
### Le saignement

ITEM	ASPECT	SCORE
Saignement	Absent	0
	Points ou stries coagulées, lavables	1
	Sang frais luminal peu abondant	2
	Sang frais luminal abondant et/ou saignement spontané	3



### Les érosions et ulcérations

ITEM	ASPECT	SCORE
Erosions et ulcérations	Absentes	0
	< 5 mm, superficielles	1
	> 5 mm, enduit fibrineux	2
	Creusantes	3



Document élaboré selon les recommandations des Professeurs Yoram Bouhnik et Philippe Marteau  
Les photos sont issues de coloscopies réalisées par le Professeur Yoram Bouhnik - Hôpital Beaujon, Clichy